

 21 Febbraio 2024

DIAGNOSI PRECOCE IN ALLERGOLOGIA

drssa Lea Caron

specialista in allergologia e
immunologia clinica



Prevenzione primaria = evitare lo sviluppo della malattia

Prevenzione secondaria = riconoscere e trattare una malattia anche prima dello sviluppo dei sintomi

Prevenzione terziaria = evitare il più possibile le complicanze, le probabilità di recidive e la morte di una malattia



DIAGNOSI PRECOCE:

è una forma di prevenzione secondaria che ha come obiettivo il riconoscimento di una malattia nelle fasi iniziali, per poter :

- impostare un trattamento e portare alla guarigione se possibile
- evitare progressione e danni maggiori/irreversibili



DIAGNOSI PRECOCE:

in allergologia tuttavia non si parla di screening come in altri ambiti della medicina

per assenza di valore predittivo dei test quando NON presente una storia clinica suggestiva

DIAGNOSI PRECOCE :

in allergologia si parte sempre dalla presenza di sintomi suggestivi per patologia allergologica, per procedere con:

1. corretta valutazione anamnestica
2. esecuzione di specifici test mirati (quando disponibili)
3. impostazione della terapia o gestione del rischio

A doctor in a white coat with a stethoscope around their neck, holding a white cloth. The background is a soft, out-of-focus light blue.

DIAGNOSI PRECOCE:

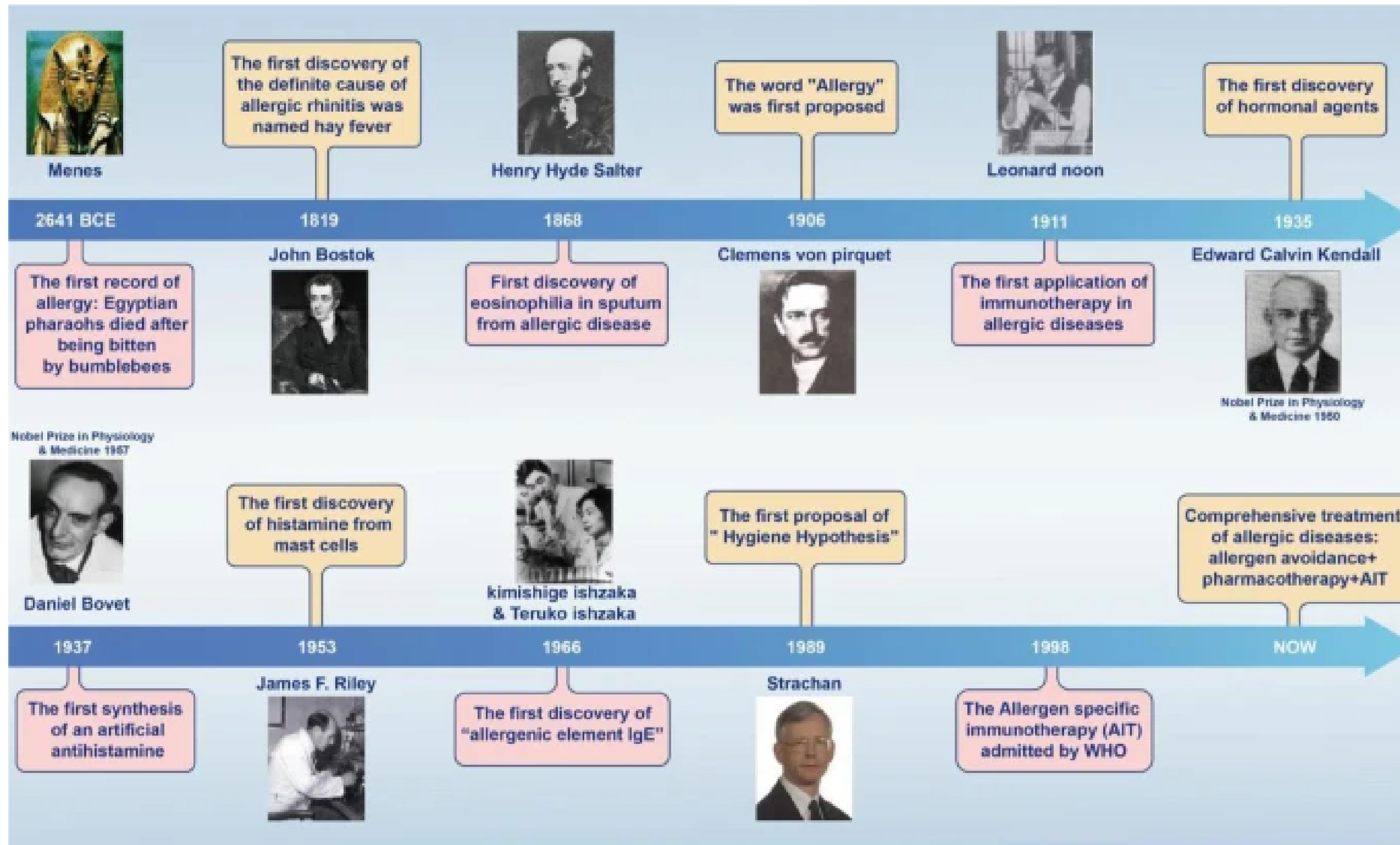
considerare anche:

- familiarità per allergia/asma
- esposizione a fattori scatenanti o predisponenti
(esposizione anche in ambiente lavorativo)

A close-up photograph of a doctor in a white lab coat. The doctor's face is partially visible at the top right, and their hands are holding a white cloth in the lower center. A stethoscope is draped around the doctor's neck. The background is a soft, out-of-focus light blue.

DIAGNOSI PRECOCE:

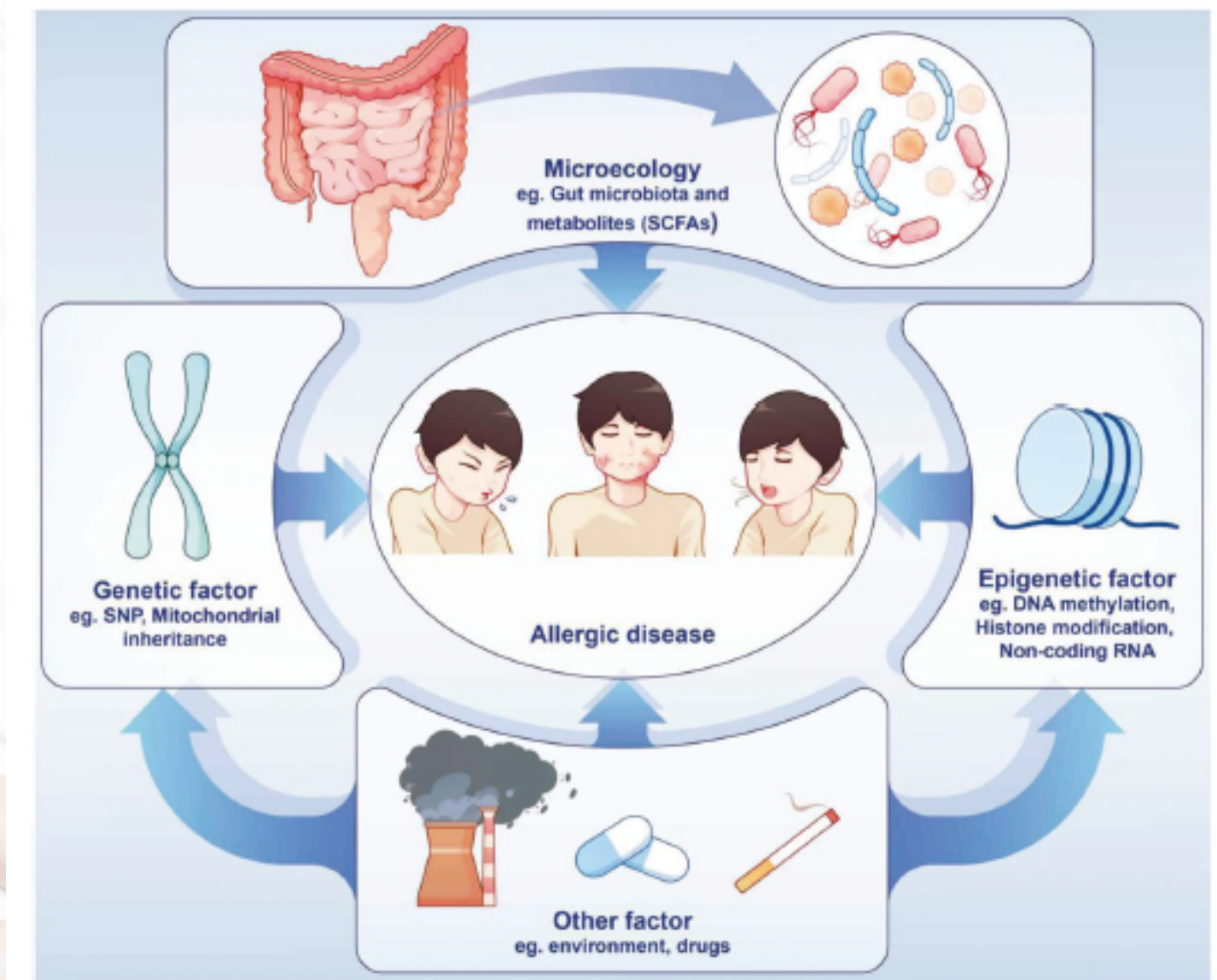
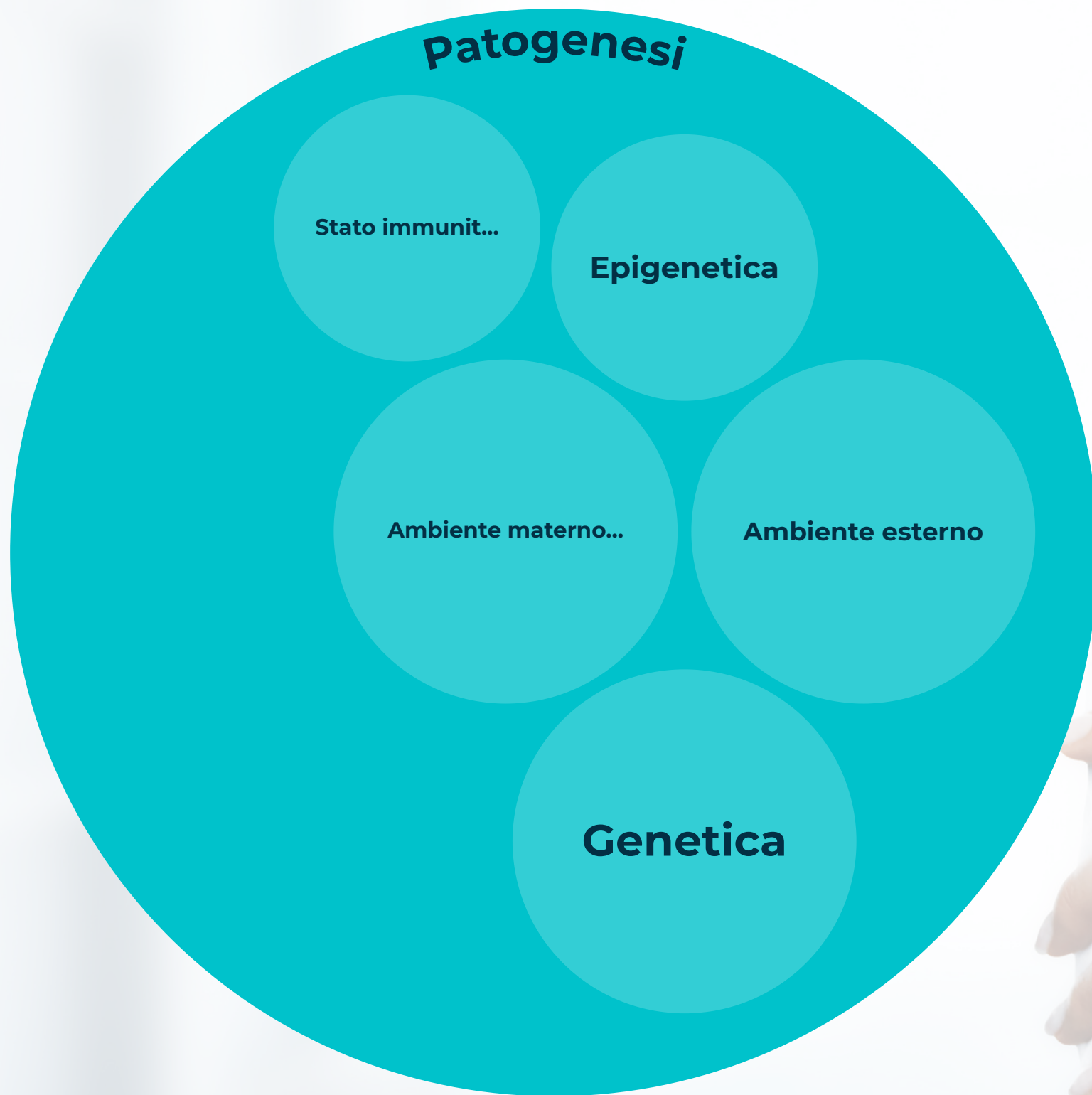
prima si individua una malattia più facile è curarla!



Review Article | [Open access](#) | [Published: 24 March 2023](#)

Pathogenesis of allergic diseases and implications for therapeutic interventions

Ji Wang, Yumei Zhou, Honglei Zhang, Linhan Hu, Juntong Liu, Lei Wang, Tianyi Wang, Haiyun Zhang, Linpeng Cong & Qi Wang



Review Article | [Open access](#) | [Published: 24 March 2023](#)

Pathogenesis of allergic diseases and implications for therapeutic interventions

Ji Wang, Yumei Zhou, Honglei Zhang, Linhan Hu, Juntong Liu, Lei Wang, Tianyi Wang, Haiyun Zhang, Linpeng Cong & Qi Wang



**Diagnosi precoce in allergia
respiratoria:
rinite e asma allergici**

1. Corretta valutazione anamnestica

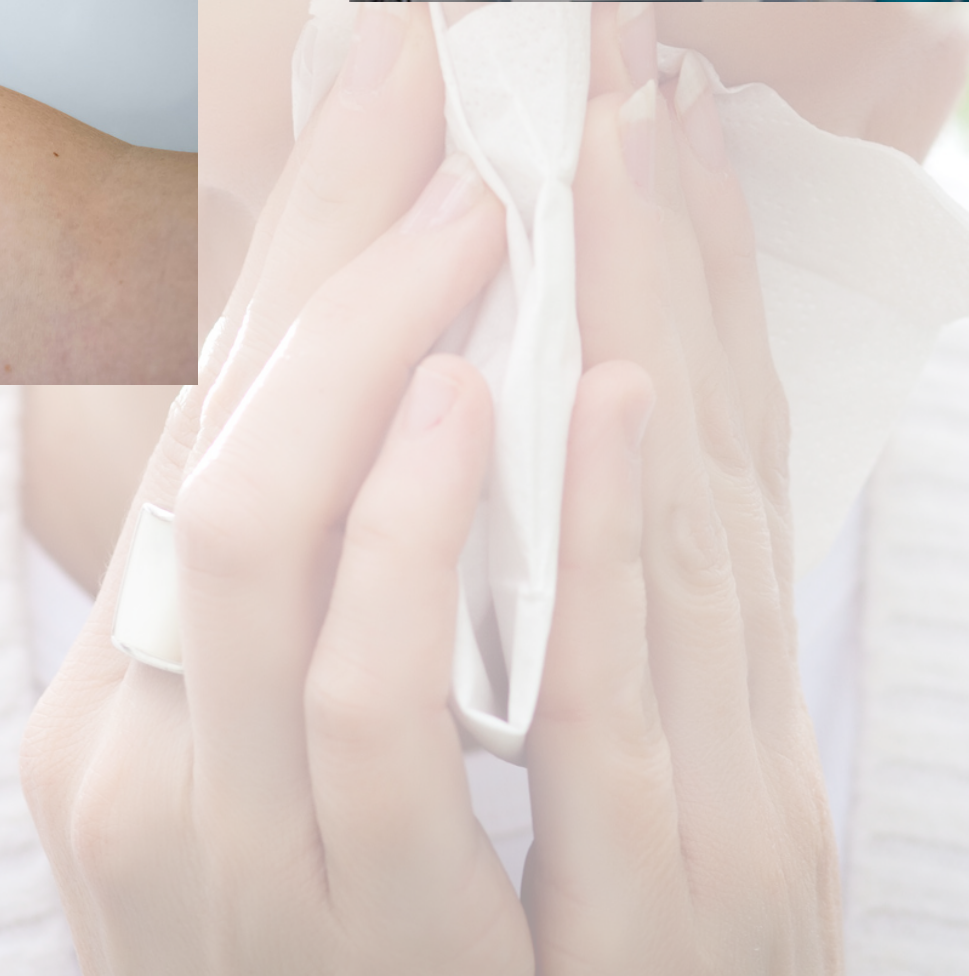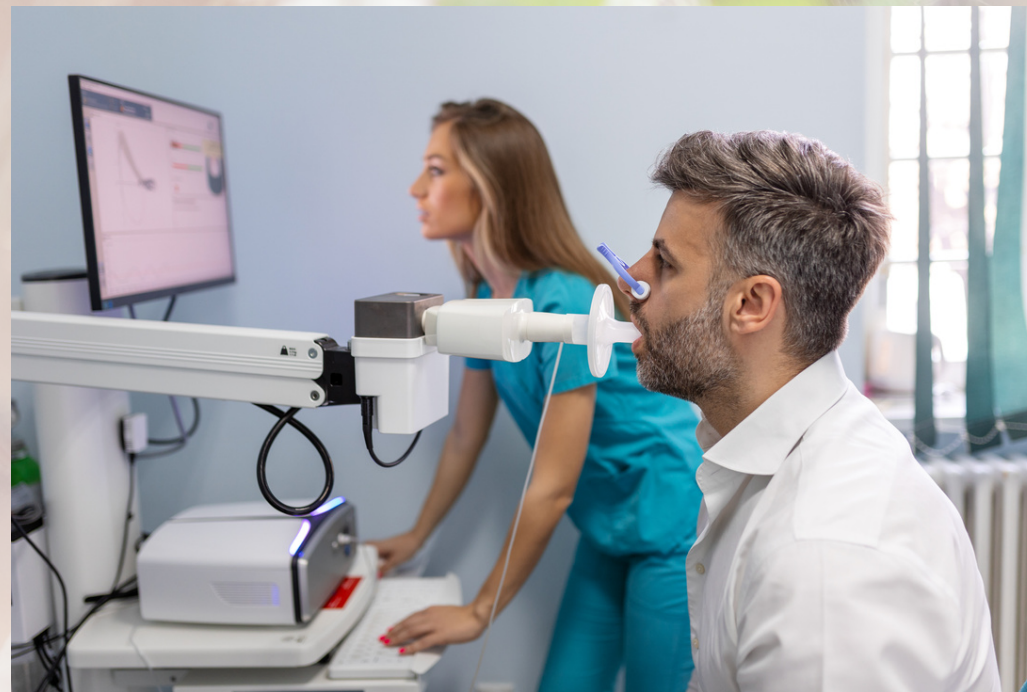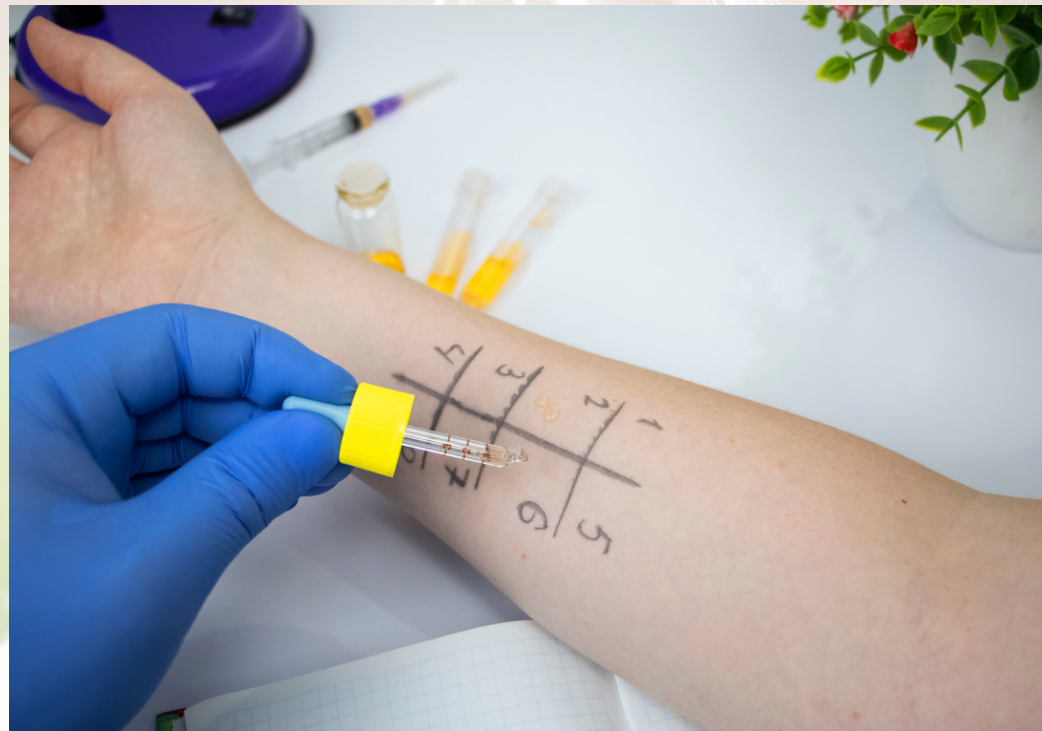Riconoscere sintomi suggestivi di allergia respiratoria:

- starnutazioni , prurito nasale-oculare-auricolare, naso che cola
acqua
- mancanza di fiato, respiro che fischia, tosse stizzosa, mancanza di
fiato

Individuare una stagionalità o un fattore scatenante (ambienti polverosi, animali, sostanze irritanti, odori forti, fumo di sigaretta, inquinamento...)

Familiarità

2. Esecuzione di specifici test mirati





3. Impostazione della terapia o gestione del rischio

- terapia ai primi sintomi (“allergia porta allergia”)**
- terapia cronica per asma (!!)**
- evitare se possibile fattori scatenanti**
- immunoterapia (prevenzione asma nei bimbi)**

A top-down view of a diverse array of fresh and healthy foods arranged on a light-colored wooden surface. The collection includes leafy greens like kale and spinach, root vegetables like carrots and a whole yellow bell pepper, a cob of yellow corn, and several bowls of different beans and lentils. There are also almonds, walnuts, and hazelnuts in small white bowls. Fruits such as apples, tomatoes, a halved orange, and a bunch of bananas are visible. Grains like brown rice and whole wheat bread are also present. The overall composition is vibrant and emphasizes a balanced, nutritious diet.

Diagnosi precoce in allergia alimentare

A collage of various healthy foods including vegetables, fruits, grains, and nuts. The background features a variety of items such as green leafy vegetables, carrots, corn, almonds, lentils, tomatoes, avocados, oranges, and a bowl of mixed nuts. The text is overlaid on a semi-transparent white background.

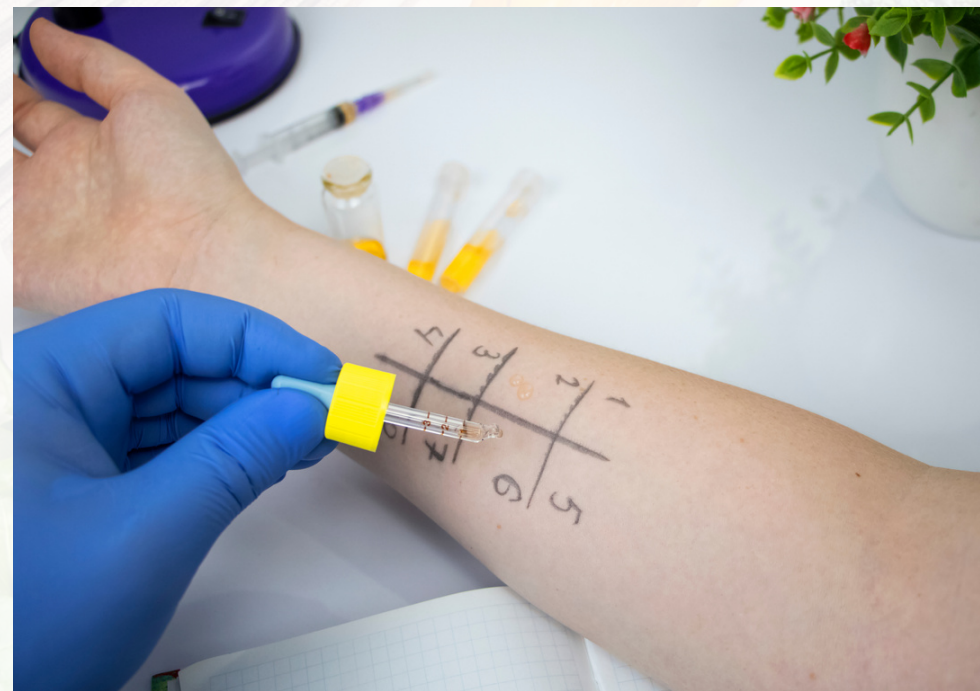1. Corretta valutazione anamnestica

riconoscere sintomi da allergia alimentare : sintomi al cavo orale, rinite, asma, orticaria/eritema, angioedema, nei casi più gravi sintomi gastroenterici e cardiovascolari (anafilassi)

stretta correlazione temporale (!!)

presenza di cofattori (alcol, farmaci, esercizio fisico)

2. Esecuzione di specifici test mirati



A collage of various healthy foods including vegetables, fruits, grains, and nuts. The background features items like broccoli, carrots, corn, almonds, and various beans, all arranged in a visually appealing manner.

3. Impostazione della terapia o gestione del rischio

Evitare alimenti causa di sintomi

Valutare rischio di reazioni anche con alimenti cotti/processati

Ruolo cofattori

Informare e formare familiari/scuola

Terapia di emergenza incluso autoiniettore di adrenalina (!!)



Diagnosi precoce in allergia a farmaci



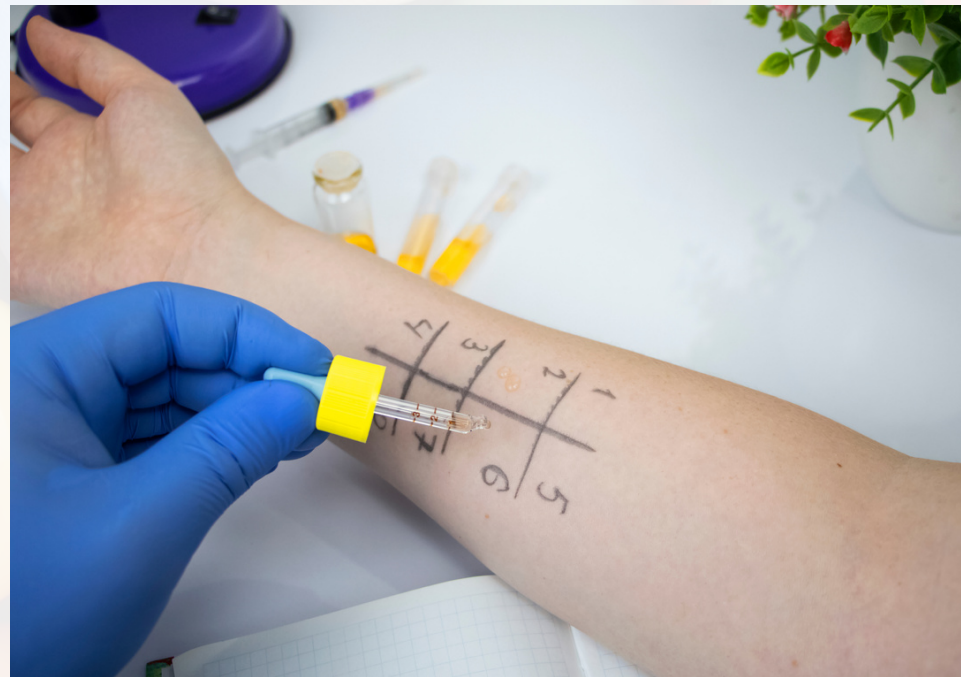1. Corretta valutazione anamnestica

Individuare sintomi da allergia a farmaco: reazione cutanea, sintomi respiratori, reazioni anafilattiche o cutanee estese gravi

Individuare farmaci coinvolti, tempistiche di somministrazione, dosaggi, via di somministrazione

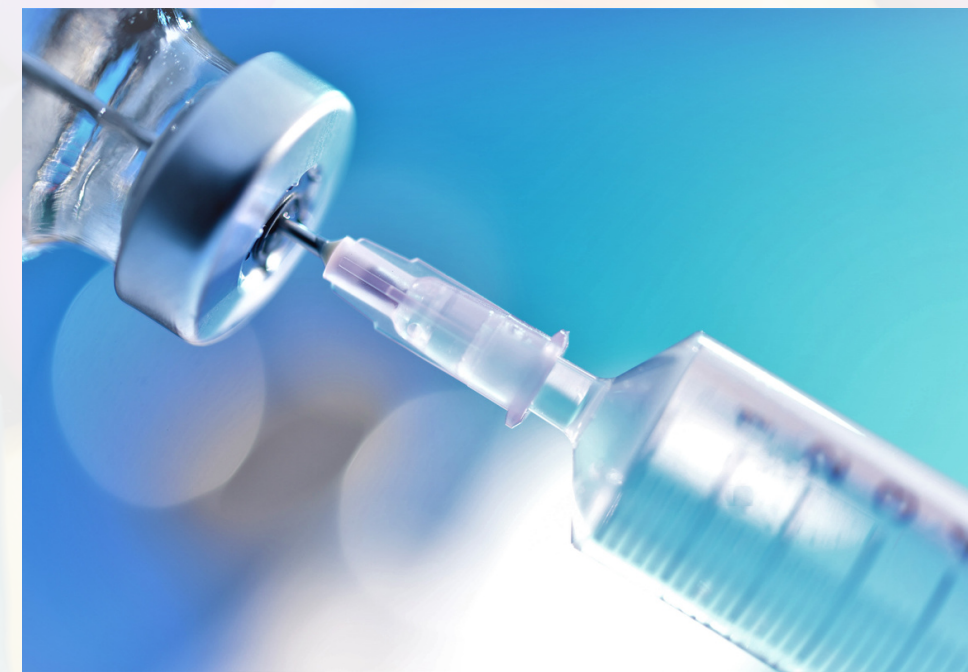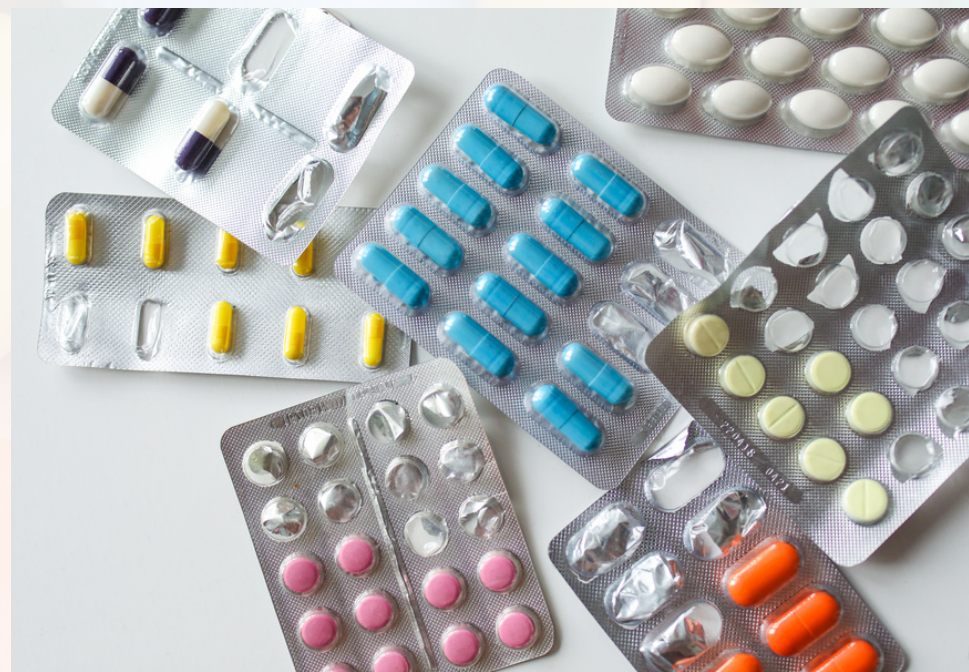Tipo di reazione: immediata/non immediata

2. Esecuzione di specifici test mirati (quando disponibili)



3. Impostazione della terapia o gestione del rischio

Fornire indicazioni su utilizzo in futuro della categoria di farmaci implicata
test di tolleranza con alternativi
test di scatenamento
desensibilizzazione





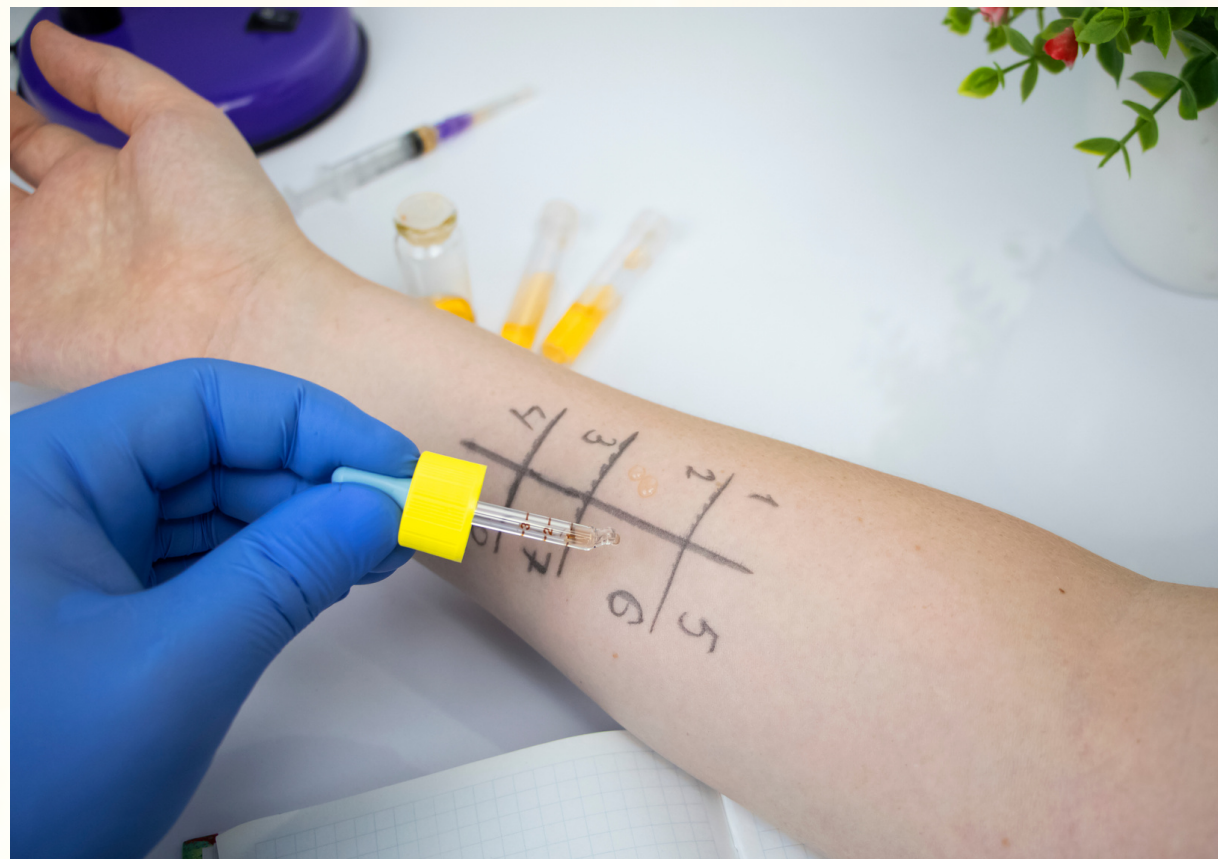Diagnosi precoce in allergia a veleno di imenotteri



1. Corretta valutazione anamnestica

Riconoscere sintomi indicativi di allergia a veleno di imenotteri:
sintomi immediati dopo puntura: eritema, orticaria, sintomi respiratori, nei casi più gravi sintomi gastroenterici o cardiovascolari
riconoscimento dell'insetto pungitore
Distinzione tra reazione sistemica e reazione locale anche estesa

2. esecuzione di specifici test miratii



A close-up photograph of several bees on a honeycomb. The bees are in various positions, some facing forward, some in profile. The honeycomb cells are a bright yellow color, and the bees have their characteristic black and yellow stripes. The image is slightly blurred, giving it a soft, natural feel.

3. Impostazione della terapia o gestione del rischio

Terapia di emergenza in base alla gravità della reazione

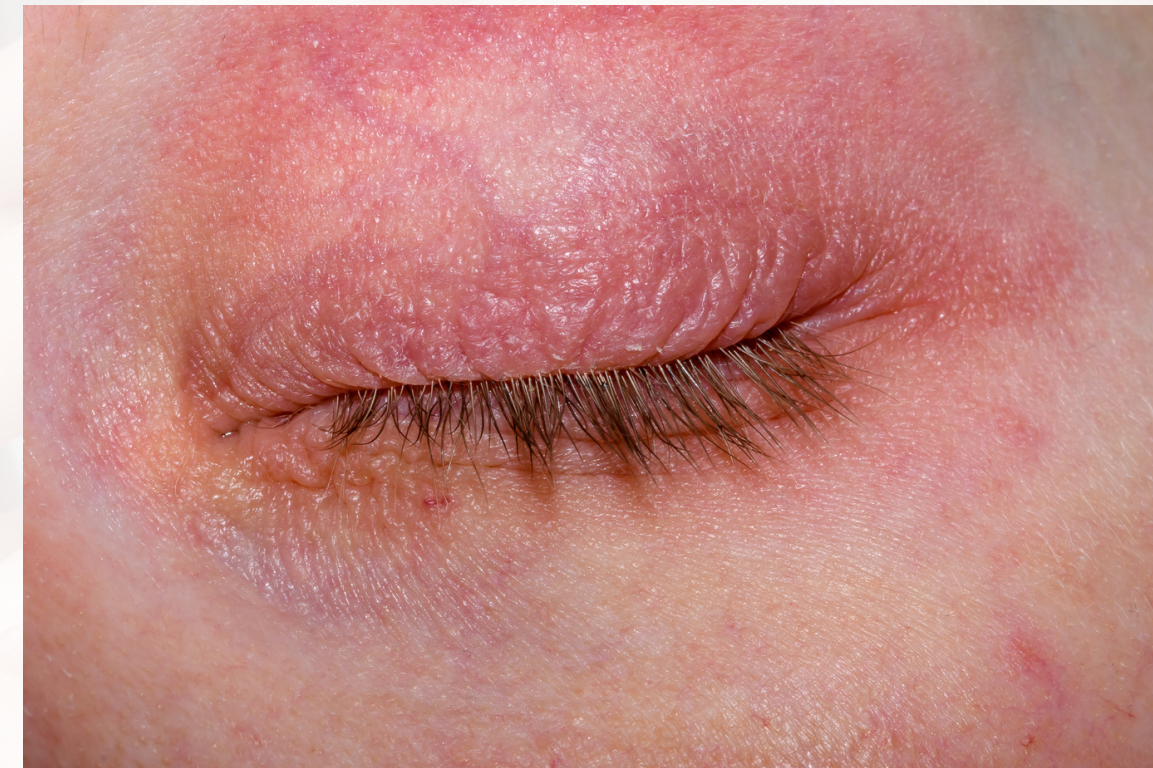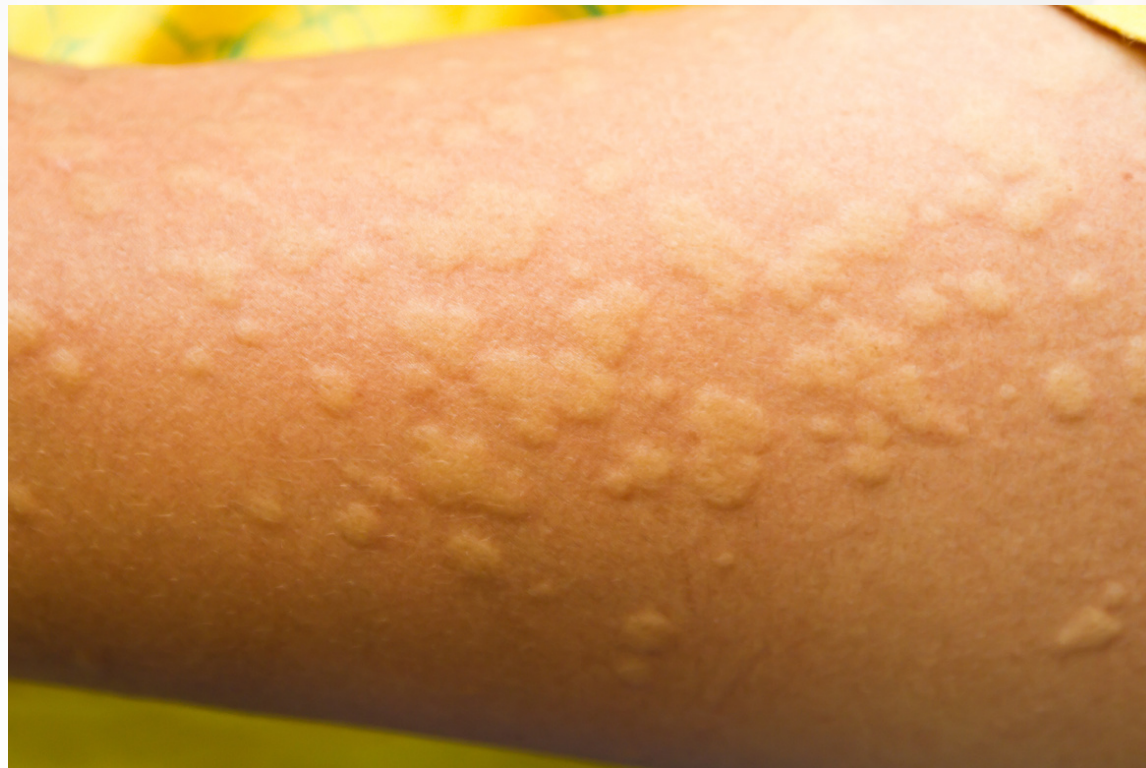Se anafilassi indicazione ad immunoterapia: salvavita!!

Monitorare una singola reazione locale estesa

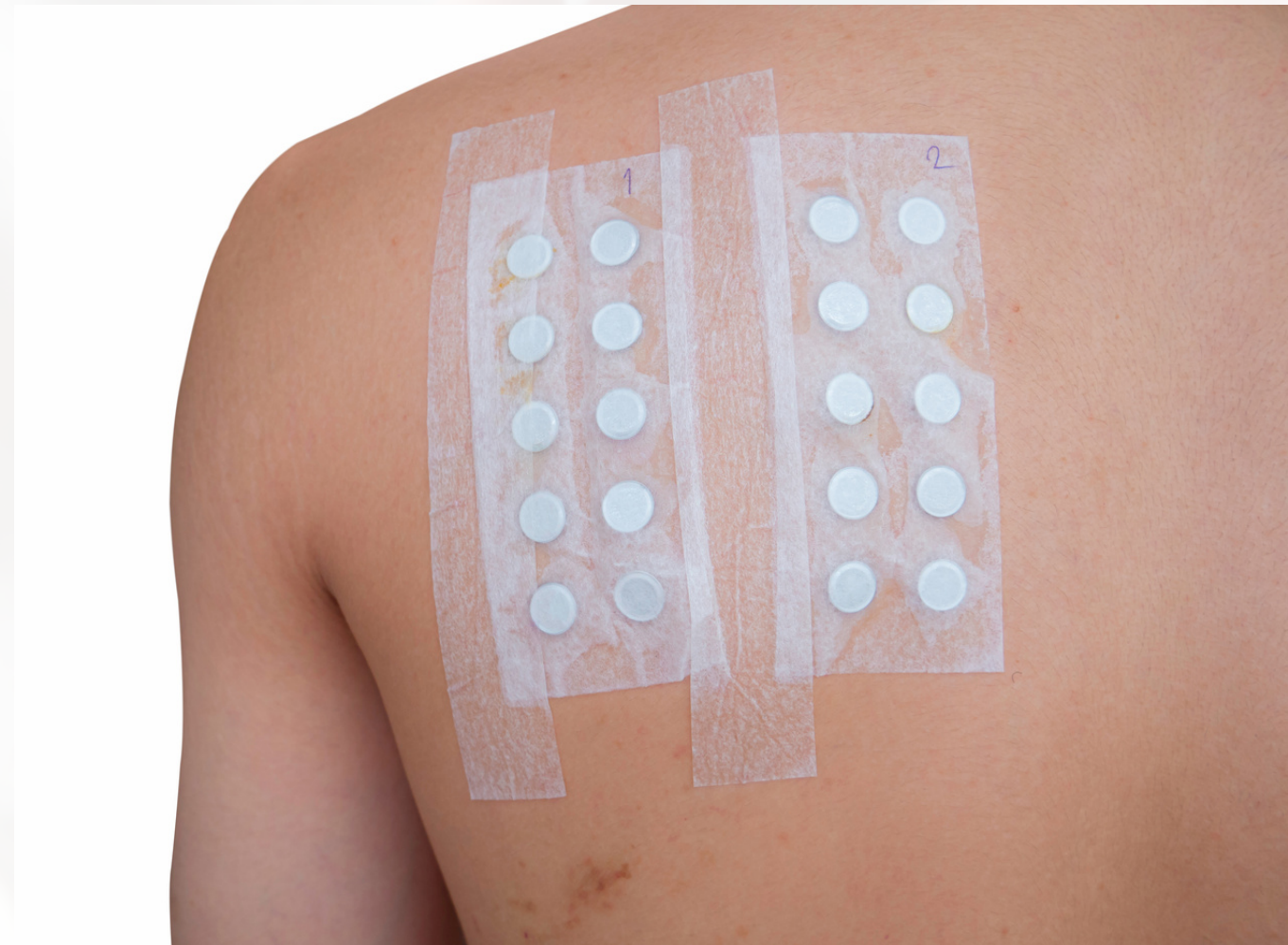A close-up photograph showing a hand applying a white cream to the back of another hand. In the background, a white jar of cream sits on a white towel. The scene is brightly lit, and the focus is on the application of the cream. A semi-transparent white banner is overlaid across the middle of the image, containing the title text. The overall aesthetic is clean and clinical.

Diagnosi precoce in dermatite atopica e orticaria

1. Corretta valutazione anamnestica



2. Esecuzione di specifici test mirati (quando disponibili)





3. Impostazione della terapia o gestione del rischio

Terapia sintomatica

Prevenzione degli episodi acuti di dermatite: idratazione cutanea quotidiana!!



QUANDO NON ESEGUIRE TEST ALLERGOLOGICI

Un esempio di prevenzione primaria in allergologia:

The age when infants introduce complementary foods varies greatly according to traditional habits, clinical practice recommendations, and breastfeeding duration. Several studies suggest that the timing of introduction of food allergens may be fundamental for the development of allergic diseases, principally food allergy, and atopic dermatitis

Updated guidelines nowadays recommend introducing complementary foods from 4 to 6 months of age irrespective of potential food allergenicity and atopic family history

Primary Prevention of Allergic Diseases:
The Role of Early Exposure to Cow's Milk
Formula



Carla Mastroianni¹



Angelica Santoro²



Carlo Caffarelli^{2*}

A close-up photograph of two hands, one from the left and one from the right, holding a small, red, fabric heart. The heart has a blue, scalloped edge. The hands are positioned with palms up, and the heart is centered between them. The background is a soft, out-of-focus grey. A semi-transparent white horizontal band is overlaid across the middle of the image, containing the text.

Grazie per l'attenzione

Designed by www.testuggineconsulting.it